



Fotos (6): Jörg Neugebauer
Abb. 1: Wundheilungsstörung nach Sinusbodenelevation bei palatinal versetzter Schnittführung.

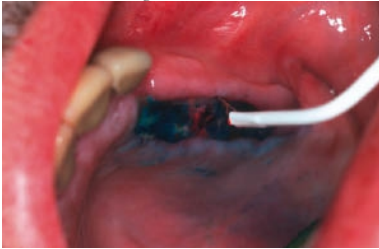

Abb. 2: Oberflächige Bestrahlung mit 2D-Sonde nach Nahtentfernung und Reduktion des Photosensitizers durch Spülen.

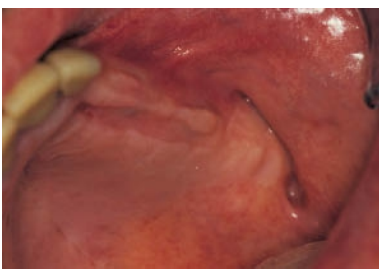

Abb. 3: Reizlose Abheilung mit deutlicher Reduktion der Schmerzsymptomatik nach einmaliger Anwendung.

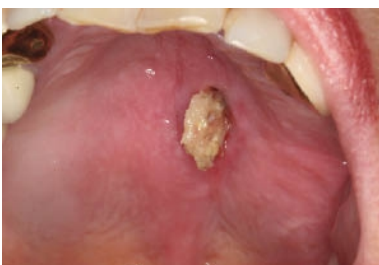

Abb. 4: Wiederholte Sequesterbildung bei bereits erfolgter plastischer Deckung nach bisphosphonatinduzierter Nekrose nach Extraktion 26.

Desinfektion oraler Infektionen

Lokale Desinfektion bei Wundheilungsstörungen und Bisphosphat-induzierten Nekrosen mit dem Helbo Verfahren

Die photodynamische Therapie stellt eine alternative Methode zu den bekannten pharmakologischen und chemischen Dekontaminationsverfahren zur Prophylaxe und Therapie von oral manifestierten Infektionen dar. Da bei diesem Verfahren bisher keine Resistenzen auf einzelne Bakterienspezies bekannt sind, kann eine einfache Dekontamination zur Ausbildung einer physiologischen Mundflora erreicht werden.

Durch die rein lokale Applikation treten keine systemischen Nebenwirkungen auf und Allergien bei diesem Verfahren sind nicht bekannt. Die systembedingte Low-Level-Laser-Therapie reduziert das subjektive Schmerzempfinden und unterstützt die Wundheilung.

Problem Wundheilungsstörung

Bakterielle Infektionen im Mundraum gelten auch heute noch als Hauptursache für Zahnverlust. Dabei zeigen sich oral manifestierte Infektionen dem Zahnarzt am häufigsten im Rahmen von Parodontopathien. Durch eine erhöhte Therapierate treten jedoch zunehmend häufiger auch Periimplantitiden auf, die aber nicht auf ein erhöhtes Risiko der Implantate zurückzuführen sind, sondern eher mit der erhöhten Anzahl gesetzter Implantate in Verbindung zu bringen sind.

Ein weitere Herausforderung stellen Wundheilungsstörungen dar. Dem Chirurgen zeigt sich die alveoläre Ostitis nach Zahnextraktion als häufigste Wundheilungsstörung, wobei je nach chirurgischer Technik und patientenspezifischen Risikofaktoren auch weitere Wundheilungsstörungen therapiert werden müssen. Dazu zählt zum Beispiel die Desinfektion der Resektionshöhle bei der Wurzelspitzenresektion oder des Apex bei der konventionellen endodontischen Behandlung. Das Verfahren der antimikrobiellen photodynamischen Therapie ermöglicht durch die Anfärbung der Bakterien mit einem Thiazinfarbstoff und die anschließende

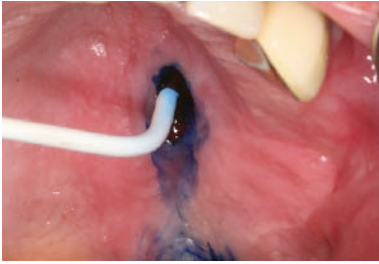


Abb. 5: Anwendung der aPDT zur Dekontamination der Weichgewebssperforation nach Entfernung des Sequesters.

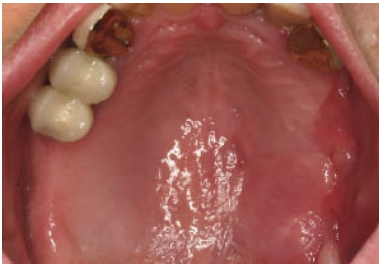

Abb. 6: Reizlose Abheilung mit sekundärer Granulation der Weichgewebssdefektes im Oberkiefer.



Foto: Privat

PD. Dr. Jörg Neugebauer
Interdisziplinäre Poliklinik für
Orale Chirurgie und
Implantologie, Klinik und
Poliklinik für Mund-, Kiefer-
und Plastische Gesichtschirurgie
der Universität zu Köln,
Deutschland; E-Mail:
joerg.neugebauer@uk-koeln.de

Aktivierung dieses Photosensitizers durch einen Low-Intensity-Laser eine lokale Desinfektion dieser oralen Infektionen, minimal invasiv und ohne Nebenwirkungen. Die verschiedenen Behandlungsoptionen werden in dieser zweiteiligen Serie mit den jeweils spezifischen Vorgehensweisen erläutert.

Antibiotika häufig erfolglos

Eine Verschiebung des physiologischen mikrobiologischen Milieus hin zu einem pathogenen Milieu bewirkt oftmals die Manifestation einer oralen Infektion¹. Dabei zeigen die Bakterien eine toxische Wirkung auf die Epithelzellen und führen somit zu einer Schädigung der oralen Schleimhaut². Es ist zu berücksichtigen, dass die in der Parodontologie bekannten Markerkeime unabhängig von der jeweiligen Testmethode nur einen Teil der oralen Mikroflora ausmachen³. Da mehr als 500 Keime in der Mundhöhle in fünf verschiedenen Clustern kongregiert sind, geben die Markerkeime eine gute Auskunft über die Zusammensetzung der oralen Infektion, jedoch zeigen sich gerade bei resistenten Keimen purulente Entwicklungen mit der überschießenden Anhäufung dieser oftmals auch anaeroben Keime aus einem der Cluster. Durch mikrobiologische Untersuchungen, die lediglich die Markerkeime berücksichtigen, können Resistenzen nicht diagnostiziert werden, da diese häufig andere Keime als die Markerkeime betreffen. Die antibiotische Therapie führt deshalb oftmals nicht zum Erfolg, da es zu einer schnellen Rebesiedlung kommen kann⁴.

Als klinisch relevantes Zeichen hat sich daher das aus der Parodontologie bekannte Verfahren der Evaluation des Blutens auf Sondieren etabliert, da dies immer noch der wichtigste Parameter für die Prognose hinsichtlich des künftigen Attachmentverlustes darstellt⁵. Ebenfalls die klassische Beurteilung des Vorliegens eines Foetor ex ore gibt einen Hinweis auf eine massive bakterielle Infektion. Modernere Verfahren wie z. B. der Nachweis der MMP⁸ als Gewebereaktion auf die Entzündung, scheitern heute noch an der Verfügbarkeit der Technik sowie der relativ hohen Spezifität⁶.

Topische Anwendungen schwierig

Die lokale Applikation von Antibiotika wird in der Literatur kontrovers diskutiert, besonders sind hier die systemisch nachgewiesenen Konzentrationen zu würdigen, die in den niedrigen Dosen besonders für eine Resistenzbildung, aber auch für das Ausbilden von allergischen Reaktionen verantwortlich gemacht werden.

In der Periimplantitistherapie lässt sich die Applikation von desinfizierenden Medien, wie zum Beispiel Chlorhexidin in Form von Depotspeichern, oftmals nicht verwirklichen, da aufgrund der narbig strukturierten Weichgewebe am Implantat die Taschen eine nicht ausreichende Dimension aufweisen. Bei oberflächlichen Wundheilungsstörungen zeigt die topische Anwendung eine schwierige Applikationstechnik, zudem kann es bei Applikation mit Medikamententrägern zu einer Überdosierung kommen, da in Zellkulturuntersuchungen eine zelltoxische Reaktion des Chlorhexidins⁷ nachgewiesen werden konnte, was auch eine eingeschränkte Regeneration von oralen Destruktionen erklären könnte.

Eine einfache Methode sowohl der Prävention als auch der Therapie bei bereits bestehenden oralen Infektionen stellt die antimikrobielle Photodynamische Therapie (aPDT) nach dem HELBO-Verfahren dar^{8,9}. Hierbei handelt es sich um ein physiko-chemo-biologisches Verfahren, bei dem durch einen photochemischen Prozess eine Keimreduktion im infizierten Areal herbeigeführt wird.

Wundmanagement

Bei oralchirurgischen Eingriffen können Wundheilungsstörungen oder infizierte Areale auftreten, die auf eine Schädigung des Weichgewebes während des operativen Eingriffs oder eine putride Infektion zurückzuführen sind (s. Abb. 1, Seite 13). Damit bei Wundheilungsstörungen eine sekundäre Granulation schnellst möglich erreicht werden kann, ist es notwendig, die mit der Nekrose einhergehende pathogene Keimbesiedelung zu reduzieren und die Wundheilung zu unterstützen^{34, 37, 38}. Nach der vorsichtigen Reinigung der Wunde erfolgen das Auftragen des Photosensitizers und die flächige Applikation des Laserlichtes nach dem typischen Protokoll (s. Abb. 2, Seite 13, und Abb. 3). Neben dem analgetischen Effekt dient die Aktivierung der ATPase durch die LLL-Therapie der Unterstützung der Wundheilung³⁹.

Bei der konventionellen Zahnextraktion treten auch bei

standardisiertem operativen Vorgehen im klinischen Alltag wiederholt selbst bei vorsichtiger Vorgehensweise Wundheilungsstörungen im Bereich der Extraktionsalveole mit einer Inzidenz von 6 bis 25 Prozent auf.²⁷⁻³¹ Im Wesentlichen zeigt sich hier eine Kombination aus Neuritis und Ostitis mit einer starken Beeinträchtigung des subjektiven Wohlbefindens des Patienten³². Klinisch zeigt sich in der Regel freiliegender, nicht epithelbedeckter Knochen im Gebiet der Extraktionsalveole. Als wichtigste Ursache wird eine mangelhafte Durchblutung des alveolären Knochens angenommen, die durch eine traumatische Schädigung des Knochens im Rahmen der Zahnextraktion bedingt sein kann²⁸.

Prävention und Therapie des Dolor Post

In einer prospektiven Split-Mouth angelegten Studie an 100 Patienten konnte gezeigt werden, dass bei der konventionellen Zahnextraktion von gleichen Zahngruppen eine signifikante Reduktion des Dolor Post durch die antimikrobiologische Therapie der Extraktionsalveole erreicht werden konnte³³.

Für die Therapie der Extraktionsalveole erfolgte unmittelbar im Anschluß an die Extraktion und Excholeation des Granulationsgewebes die Applikation eines mit dem Photosensibilisator getränkten Gazestreifens in die Wunde. Dieser wird für 60 Sekunden in situ belassen. Anschließend erfolgte die Spülung der Alveole mit 0,9-prozentiger Kochsalzlösung, um überschüssigen Photosensibilisator zu entfernen. Im Anschluss wurde die Extraktionsalveole für 60 Sekunden mittels der dem System angehörenden 3D-Sonde belichtet.

Bei Vorliegen eines Dolor Post wird die Wunde zunächst gespült, um verbliebene Konkrementen zu entfernen. Lediglich bei massiv freiliegenden Knochen erfolgt eine Lokalanästhesie, damit eine Anfrischung und Entfernung des devitalen Knochenmaterials erfolgen kann. Im Anschluss wird die photodynamische Therapie in der gleichen Vorgehensweise wie bei der Zahnextraktion durchgeführt. Durch die Dekontamination und den analgetischen LLL-Effekt stellt sich bereits direkt nach der Behandlung eine Linderung der Symptomatik ein^{34,35}. Bei einer massiven Ostitis empfiehlt sich die Einlage eines mit einem Lokalanästhetikum oder Analgetikum dotierten Jodoformstreifens.

Bisphosphonatinduzierte Nekrosen

Durch die Steigerung der Effizienz der Bisphosphonatmedikation, vor allem bei der intravenösen Applikation zur Reduktion des Auftretens von Metastasen bei Vorliegen eines Mamma- oder Prostata-Karzinoms sowie bei der Therapie des multiplen Myeloms

bzw. Plasmozytoms, steigt die Zahl der Patienten mit Wundheilungsstörungen im Mund-Kiefer-Bereich an⁴⁰⁻⁴². Durch die Langzeitapplikation der oralen Medikation zur Frakturprophylaxe bei an Osteoporose erkrankten Patienten steigt auch hier das Risiko einer bisphosphonat-induzierten Kieferknochennekrose⁴³. Durch die Reduktion der Osteoklastenaktivität und die Sklerosierung des Kieferknochens mit der verminderten Vaskularisierung ist die physiologische Wundheilung in der Mundhöhle eingeschränkt. Es kommt bei einer Verletzung der Mukosa zu einer Infektion des Kieferknochens, die durch die physiologische Wundheilungskaskade nicht kompensiert werden kann (*s. Abb. 4*). Dadurch breitet sich die Infektion im Knochen weiter aus, da die natürliche Infektionsabwehr durch die verminderte Vaskularisierung nicht gegeben ist. In der Abfolge kommt es zu einer Einlagerung von anaeroben Keimen, die mit der Bildung eines polypösen Granulationsgewebes einhergeht. Die pathohistologische Aufarbeitung zeigt oftmals eine massive Durchsetzung mit sogenannten Actinomycetendrusen. Lokale Maßnahmen zur Keimreduktion sind durch die kombinierte knöchernerne und weichgewebsbedingte Infektion nur wenig erfolgreich. Eine systemische Antibiotikatherapie zeigt eine geringe Wirkung, da durch die geringe Vaskularisierung keine relevanten Wirkspiegel erreicht werden können⁴³.

Plastische Deckung meistens erreichbar

Um eine weitere Schädigung des Weichgewebes zu verhindern und eine Ausbreitung der Infektion zu erreichen, empfiehlt sich die aPDT, da bei der Anfärbung des infizierten Areals eine Diffusion des Photosensitizers durch den Biofilm erreicht werden kann. Da gerade bei länger zurückliegenden Infektionen die Perforationsstellen zur Mundhöhle im Vergleich zur Ausdehnung der Knochennekrose klein sind, sollte die PDT zunächst vorbereitend zur Abheilung der Weichgewebssituation angewendet werden (*s. Abb. 5, 6*). Nach einer Reduktion der typischen Entzündungsparameter, Blutung auf Sondieren, können bei größeren Nekrosen eine Resektion des infizierten Knochens und eine plastische Deckung angegangen werden. Bei der chirurgischen Darstellung des Defektes ist eine dreidimensionale Bildgebung hilfreich, damit die Inzision des Weichgewebes so erfolgt, dass die Ränder des Mukoperiostlappens auf nicht infizierten Knochen abgestützt sind. Somit ist eine plastische Deckung nach der Resektion und lokalen Desinfektion meistens erreichbar. Kleinere Defekte, besonders wenn eine plastische Deckung zum Beispiel auf Grund des Fehlens von Gewebe nicht möglich ist, können auch mittels der Piezochirurgie, oberflächlich auch ohne Gabe eines Lokalanästhetikums, abgetragen werden. Bei Vorliegen einer Mund-Antrum-Verbindung kann die aPDT auch im Bereich der Kieferhöhle durch den oralen Zugang angewendet werden, um eine Desinfektion der Kieferhöhle vor einer erneuten plastischen

Deckung zu erreichen.

Je nach Defektkonfiguration wird die aPDT ein- bis zweimal wöchentlich durchgeführt, bis eine sekundäre Granulation der Wunde erreicht ist. Bei umfangreichen Defekten sollte eine erneute chirurgische Revision frühestens nach sechs Wochen erfolgen, damit das Weichgewebe eine ausreichende Regenerationsphase für eine erneute plastische Deckung erfährt.

Der 2. Teil des Artikels in der kommenden Ausgabe erläutert die aPDT-Therapie der Periimplantitis.

Literatur beim Verfasser.

Photodynamische Therapie

Bei der antimikrobiellen Photodynamischen Therapie wird eine lichtaktive Farbstofflösung als Photosensibilisator (HELBO® Blue Photosensitizer) in das zu behandelnde Areal lokal eingebracht. Nach einer Inkubationszeit von mindestens 60 Sekunden, in denen sich der Photosensibilisator an die Bakterienmembran anlagert, erfolgt die Aktivierung des Photosensibilisators mit nicht thermischem Licht einer dem Absorptionsspektrum des Photosensibilisators entsprechenden Wellenlänge (zirka 100 mW/cm², HELBO®TheraLite-Laser mit Lichtleitansatz). Hierdurch wird ein photochemischer Prozess ausgelöst, bei dem durch Elektronentransfer die Lichtenergie auf Sauerstoffmoleküle übertragen wird, wodurch lokal Singulett-Sauerstoff entsteht. Dieser Singulett-Sauerstoff ist ein starkes Oxidationsmittel, welcher vorzugsweise über Lipidoxidation sofort zu einer irreversiblen, letalen Schädigung der Bakterienmembran führt¹⁰⁻¹³. Hierdurch wird eine photochemische Dekontamination des kontaminierten Areals erreicht. Aufgrund der substanzspezifischen Eigenschaften des Photosensibilisators wird dieser vorwiegend an den Bakterienmembranen angelagert, was zu einer weitgehenden Protektion des umliegenden Gewebes führt¹⁴⁻¹⁶.

PD. Dr. Jörg Neugebauer, Dr. Franziska Müller, DDr. Martin Scheer, Prof. Dr. Dr. Joachim Zöller, [Zahnarzt 4 /2010](#)